肝臓内科レター

No.104

発行：飯塚病院肝臓内科　発行日：2023 年 9 月 11 日
TEL0948-22-3800　〒820-8505 福岡県飯塚市芳雄町 3-83　https://aih-net.com

「肝臓内科レター第 104 号」発行にあたって　　飯塚病院肝臓内科　部長　本村 健太

暑さも随分と和らいできました。先生方にはいつも大変お世話になっております。肝臓内科の診療・研究・抄読会についての 7 月の活動報告です。

肝臓内科 診療実績〈2023 年 7 月〉

■外来受診人数 1555 名（新患 78 名 再診 1477 名）

■入院患者数　51 名（男 40 名　女 11 名）

－疾患別内訳（重複あり）

肝細胞癌	29 件
肝硬変	19 件
アルコール性肝障害、肝炎、肝硬変	4 件
胆管癌	7 件
胆嚢癌	0 件
膵臓癌	0 件
胆管細胞癌（肝内胆管癌）	5 件
急性胆嚢炎・胆管炎	3 件
肝膿瘍	0 件
静脈瘤・消化管出血など	3 件

■検査・治療件数

経皮的ラジオ波焼灼療法	6 件
肝動注塞栓術	9 件
PTGBD、PTGBA、PTCD	1 件
腹水濃縮再静注法（CART）	2 件
ERCP（IDUS・胆道内視鏡・ERBD 留置を含む）	3 件
放射線治療	6 件
アテゾリズマブ・ベバシズマブ併用療法	15 件
デュルバルマブ・トレメリムマブ併用療法	9 件
レンバチニブ	5 件
ソラフェニブ	2 件
GC（ゲムシタビン＋シスプラチン）療法	1 件
GC＋D（デュルバルマブ）療法	8 件
経口抗 C 型肝炎ウイルス薬（DAA）治療	10 件
核酸アナログ製剤（抗 B 型肝炎ウイルス）治療	154 件

代表的なラジオ波焼灼療法の症例〈2023 年 7 月〉

診断時EOB-MRI

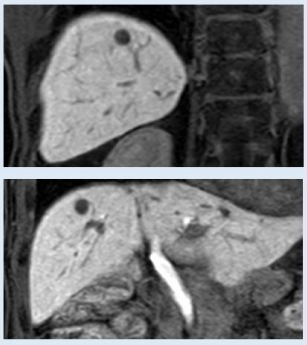

肝胆道相。S7（上）、S8（下）に再発肝細胞癌が確認された。

TACE施行後

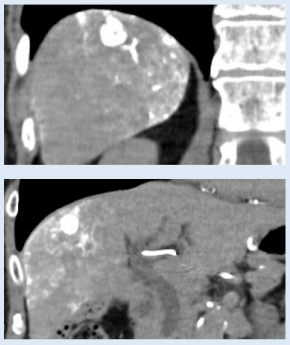

RFAの4日前に腹部血管造影下に肝動注化学塞栓療法（TACE）施行。標的腫瘤に良好なリピオドール沈着を認める。

電極位置確認

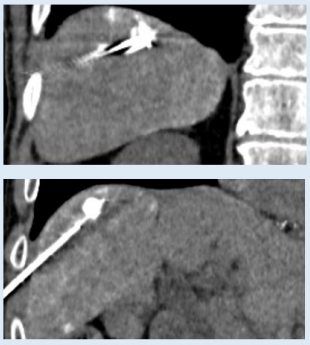

電極長2.5cmとしたモノポーラ電極針（arfa）を穿刺。2箇所とも40-100W で16分程度焼灼。

焼灼野確認（造影）

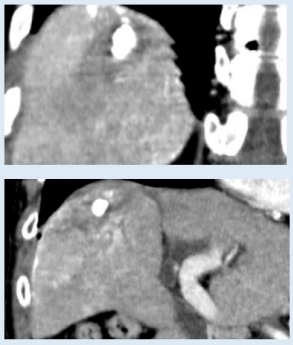

焼灼後に造影CTで焼灼範囲が充分であること、出血等の合併症がないことを確認し治療終了。

論文発表 〈2023 年 7 月〉

「An Imaging Feature Predicts Efficacy of Atezolizumab Plus Bevacizumab in Unresectable Hepatocellular Carcinoma」

Kuwano A, Yada M, Miyazaki Y, Tanaka K, Koga Y, Ohishi Y, Masumoto A, Motomura K.

Cancer Diagn Progn. 2023 Jul 3;3(4):468-474. doi: 10.21873/cdp.10241. eCollection 2023 Jul-Aug.

＜まとめ＞ 肝細胞癌における造影 CT・MRI において、「辺縁動脈相増強（rim APHE)」と呼ばれる所見が見られるがんは、より進行が早く悪性度が高いことが知られています。この所見が切除不能肝細胞癌に対する標準治療アテゾリズマブ・ベバシズマブ併用療法の奏功に関連しているのではないかという仮説を立て、飯塚病院肝臓内科の症例で後ろ向きに検討しました。飯塚病院肝臓内科でアテゾリズマブ・ベバシズマブ併用療法を受けた 51 人の切除不能肝細胞癌症例が造影 CT・MRI の rim APHE の有無によって 2 群に分類されました。rim APHE 有りは 10 例（19.6%)、無しは 41 例（80.4%）でした。rim APHE が有る患者は無い患者よりも治療効果は良好で rim APHE を持つ患者は無増悪生存期間 PFS が長いことが分かりました（p=0.026)。さらに、肝腫瘍生検では、rim APHE を持つ HCC は CD8+腫瘍浸潤リンパ球の割合が高かった（p<0.01)。CT/MRI 画像における rim APHE は、アテゾリズマブ・ベバシズマブ併用療法への反応を予測する非侵襲的なバイオマーカーである可能性があります。

＜解説＞ 肝細胞癌において、造影 CT・MRI での「辺縁動脈相増強（rim APHE)」所見は「ring enhanced」や俗に「中抜け」などと呼ばれ一般に悪性度が高いことが知られていますが、われわれの検討ではアテゾリズマブ・ベバシズマブ併用療法への反応はよく、肝腫瘍生検で腫瘍内に CD8+腫瘍浸潤リンパ球が確認されていました。われわれは、肝腫瘍生検で腫瘍内の CD8+腫瘍浸潤リンパ球を確認することがアテゾリズマブ・ベバシズマブ併用療法の治療効果予測に有用と思われる、という論文を以前に報告していました（Oncol Lett 25;259:2023)。今回の論文は、画像検査で rim APHE の所見があれば CD8+腫瘍浸潤リンパ球の確認目的での肝腫瘍生検の侵襲は不要になることを示唆するものです。

学会発表 〈2023 年 7 月〉

「当院における治療困難部位肝細胞癌に対する放射線治療と経皮的ラジオ波焼灼術の比較検討」

飯塚病院　肝臓内科[1)]　放射線治療科[2)]、九州国際重粒子線がん治療センター[3)]

田中紘介[1)]　黒坂一輝[1)]　長澤滋裕[1)]　栗野哲史[1)]　矢田雅佳[1)]　戸山真吾[3)]　佐々木智成[2)]　本村健太[1)]　増本陽秀[1)]

第 59 回 日本肝癌研究会　（ 2023.7.27-2023.7.28　大阪国際会議場　大阪市 ）

【目的】肝細胞癌(HCC)に対する根治的局所療法に関しては、経皮的ラジオ波焼灼術(RFA)が主流であるが、肝表面、脈管や他臓器に近接した HCC に対して治療に難渋することが少なくない。そのような RFA 困難部位 HCC に対して放射線治療(RT)が選択されることがある。今回、RFA と RT の治療成績を後方視的に比較検討した。

【方法】2013 年 1 月から 2021 年 12 月までに根治を目的とした RT もしくは RFA を施行された HCC 症例（RT 64 例、RFA 742 例）のうち、各群より RFA 困難部位症例 22 例と 71 例を抽出し、両群間の患者背景、局所再発率、合併症などを比較検討した。RFA 困難部位の定義は、人工腹水を要した右葉ドーム下、他臓器近傍、脈管近接、尾状葉とした。

【成績】RT を行った症例の治療種類の内訳は、通常分割照射(リニアック)、体幹部定位放射線治療(SBRT)、重粒子線がそれぞれ 14、4、4 例であった。RT と RFA を行った群（以下 RT 群 vs RFA 群の順）で年齢中央値(77[40-90] vs 76[51-88]歳)、ALBI スコア平均値（-2.28 vs -2.45)、腫瘍径中央値(1.8[1.0-2.8] vs 1.6[1.0-2.8]cm)に有意差を認めなかった。治療後観察期間の中央値は 17.6(4.0-68.6) vs 44.6(3.3-92.3)ヵ月で、両群の累積局所再発率に有意差はなく、治療 6 ヵ月後の ALBI スコアの変化では両群間で有意差は認めなかった。

【結論】RFA 困難部位 HCC に対する放射線治療と RFA の治療効果は同等であり、RFA 困難部位において RT は RFA の代用になり得ると思われた。

抄読会で紹介された論文

「Single-cell analysis reveals HBV-specific PD-1+CD8+ TRM cells in tumor borders are associated with HBV-related hepatic damage and fibrosis in HCC patients」
Lulu Liu, Junwei Liu, Pan Li, et. al. J Research Open Access Published: 23 June 2023

＜まとめ＞ この論文では、B 型肝炎ウイルス（HBV）に感染している肝細胞がん（HCC）患者の免疫微環境について詳細に調査しています。著者らは CyTOF（cytometry by time-of-flight）解析（フローサイトメトリーの一種で、通常のフローサイトメトリーとは異なり、各細胞は特定の金属同位体でマークされ、質量分析によってそれぞれの細胞の特性が詳細に解析できる）を用いて、HCC 腫瘍、腫瘍境界における免疫成分を特定しました。その結果、HBV 感染が特に腫瘍境界で免疫成分に影響を与え、特定の免疫細胞（PD-1+CD8+組織常在性記憶 T 細胞、TRM 細胞）が増加していることが明らかになりました。この細胞サブセットは、免疫チェックポイント阻害剤（ICI）治療による肝臓への副作用（免疫関連肝障害）に関与している可能性が高いです。また、著者らはこの細胞サブセットが肝臓の損傷と線維化、さらには腫瘍進行に関与する可能性があると指摘しています。特に、HBV 感染患者で ICI 治療を受ける際には、抗ウイルス予防療法が必要かもしれないと結論づけています。

＜解説＞ 中国からの報告です。われわれが経験する範囲では B 型肝炎による肝細胞癌で特に免疫チェックポイント阻害剤を使用した場合の肝障害が多い印象はないのですが、中国の B 型肝癌数は日本とは 3 桁くらい違うのでこのような研究がでてくるのだと思われます。解析された症例数は 30 例くらいですがデータ量がものすごく多い論文です。

「 Hepatic arterial infusion chemotherapy and immune checkpoint inhibitors, alone or in combination, in advanced hepatocellular carcinoma with macrovascular invasion: a single-centre experience in Taiwan」 Juei-Seng Wu , Tzu-Chun Hong , Hung-Tsung Wu, et. al. J Gastrointest Oncol 2023 Apr 29;14(2):849-862

＜まとめ＞ この台湾の単一施設で行われた研究では、進行性の肝細胞がん（HCC）と大血管侵襲（MVI）を持つ成人患者 130 名を対象に、肝動脈内化学療法（HAIC）と免疫チェックポイント阻害剤（ICIs）を単独または併用で治療する方法の効果を後方視的に比較しました。全体の奏効率（ORR）には有意な差は見られませんでしたが、血管の反応（特に腫瘍塞栓への効果、ORRT）には有意な差が見られました。特に HAIC と ICIs を併用したグループでは、血管内の腫瘍血栓（PVTT）に対する反応が顕著に良好でした。さらに、多変量解析により、HAIC と ICIs の併用は HAIC 単独に比べて進行または死亡のリスクが低下することが示されました。これにより、この併用療法は HCC と腫瘍血栓を有する患者に対する有望な代替治療法となり得ると結論づけられています。

＜解説＞ 飯塚病院での ICI を使用した薬物療法の結果を見ても、確かに腫瘍塞栓がある場合の治療効果は今一つです。HAIC は施設間での手法の差異が大きく前向きの臨床試験が難しいのですが、不可能ではないので、このような併用療法が将来検討される可能性はあります。

肝臓内科 外来担当表

受付時間（○初診・●再診）8:00～11:00

	月	火	水	木	金
本村 健太		○/●		●	
矢田 雅佳	●	○/●		●	●
田中 紘介		●	●		○/●
来野 哲史	○/●		●		●
古賀 勇太				○/●	
長澤 滋裕			○/●		
増本 陽秀	●				●