肝臓内科レター

No.102

発行：飯塚病院肝臓内科　発行日：2023 年 7 月 10 日

TEL0948-22-3800　〒820-8505 福岡県飯塚市芳雄町 3-83　https://aih-net.com

「肝臓内科レター第 102 号」発行にあたって　　飯塚病院肝臓内科　部長　本村 健太

梅雨あけが待ち遠しい時期になりました。先生方にはいつも大変お世話になっております。肝臓内科の診療・研究・抄読会についての本年 5 月の活動報告です。

肝臓内科 診療実績〈2023 年 5 月〉

■外来受診人数　1418 名（新患 96 名 再診 1322 名）

■入院患者数　69 名（男 47 名　女 22 名）

－疾患別内訳（重複あり）

肝細胞癌	36 件
肝硬変	31 件
アルコール性肝障害、肝炎、肝硬変	19 件
胆管癌	6 件
胆嚢癌	1 件
膵臓癌	0 件
胆管細胞癌（肝内胆管癌）	3 件
急性胆嚢炎・胆管炎	8 件
肝膿瘍	0 件
静脈瘤・消化管出血など	5 件

■検査・治療件数

経皮的ラジオ波焼灼療法	9 件
肝動注塞栓術	9 件
PTGBD、PTGBA、PTCD	2 件
腹水濃縮再静注法（CART）	0 件
ERCP（IDUS・胆道内視鏡・ERBD 留置を含む）	4 件
放射線治療	3 件
アテゾリズマブ・ベバシズマブ併用療法	13 件
デュルバルマブ・トレメリムマブ併用療法	9 件
レンバチニブ	6 件
ソラフェニブ	2 件
GC（ゲムシタビン＋シスプラチン）療法	0 件
GC＋D（デュルバルマブ）療法	6 件
経口抗 C 型肝炎ウイルス薬（DAA）治療	17 件
核酸アナログ製剤（抗 B 型肝炎ウイルス）治療	122 件

代表的なラジオ波焼灼療法の症例〈2023 年 5 月〉

TACE施行後

過去に右葉切除が施行されている。S1（尾状葉）に血流に富む最大径20mmの再発肝細胞癌を認めた。RFA前日に腹部血管造影下に肝動注化学塞栓療法（TACE）を施行。標的腫瘤に良好なリピオドールの沈着を認める。

電極位置確認

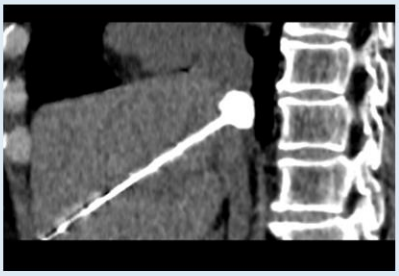

電極長2.5cmとしたモノポーラ電極針（arfa）を穿刺。
40-80W Linear-Autoモードで焼灼。
9分14秒、roll off4回で焼灼終了。

焼灼野確認（造影）

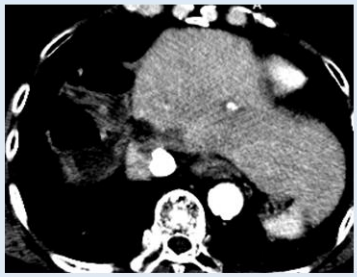

焼灼後に造影CTで焼灼範囲が充分であることを確認。

論文発表〈2023 年 5 月〉

「Cabozantinib in Japanese patients with advanced hepatocellular carcinoma: Final results of a multicenter phase II study」

Kato N, Kudo M, Tsuchiya K, Hagihara A, Numata K, Aikata H, Inada Y, Kondo S, Motomura K, Okano N, Ikeda M, Morimoto M, Kuroda S, Kimura A

Hepatology Research 53(5) : 409-416, 2023-05

まとめ　この論文は日本人の切除不能肝細胞癌に対する 2 次・3 次治療としてのカボザンチニブの非盲検第 II 相試験（NCT03586973）の累積データの報告です。飯塚病院肝臓内科はこの臨床試験に参加していました。

全身薬物療法を受けた経歴がある患者にカボザンチニブ 60mg/日が投与され、前治療がソラフェニブのコホートとソラフェニブ以外のコホートにわけて各項目が評価されました。

カボザンチニブ投与期間の中央値は 5.6 ヶ月。前治療ソラフェニブ群（n = 20）では、PFS 中央値は IRC 評価で 7.4 ヶ月、研究者（担当医）評価で 5.6 ヶ月で、ソラフェニブ以外群（n = 14）では、PFS 中央値はそれぞれ IRC と研究者評価で 3.6 ヶ月および 4.4 ヶ月でした。疾患制御率 DCR は、前ソラフェニブ群では IRC と研究者の評価で 85.0%、ソラフェニブ未経験群では 64.3%でした。全体的な生存期間（カプラン-マイヤー推定）は前ソラフェニブ群で 19.3 ヶ月、ソラフェニブ以外群で 9.9 ヶ月でした。治療を続けることができた患者の平均 ALBI スコアは比較的一定でした。最も頻度の高い副作用は手足症候群、下痢、高血圧、食欲不振でした。新たな安全性の懸念は特定されませんでした。結論として、カボザンチニブは日本人の進行肝細胞癌に有効性を示し、安全性プロファイルは管理可能でした。

解説　カボザンチニブは、進行肝細胞癌の標準治療がソラフェニブの時代に 2 次・3 次治療薬として開発され、2013-2017 年に国際共同の第 3 相試験 CELESTIAL 試験が行われましたが、この試験には日本が含まれていなかったため、2018-2019 年にかけて日本人に対する奏功と安全性の確認のために第 2 相試験のみ行われました。この試験の中間報告は 2021 年に論文化されており、今回の論文は中間報告時点ではまだ確定していなかった全生存期間ＯＳや担当医の評価に基づいた PFS やその後の有害事象も含めてまとめたものです。この論文の中のソラフェニブ以外の群とはほぼレンバチニブ使用群を意味しており、レンバチニブ後の 2 次治療薬としての成績はあまりよくないことがわかります。レンバチニブ後の治療法として明らかな有効性が確認されたものは今のところありません。現在は、肝細胞癌の全身薬物療法の標準治療がアテゾリズマブ・ベバシズマブ併用療法もしくはデュルバルマブ・トレメリムマブ併用療法になったため、これらの後の治療として何が良いのかは不明であり、いわば混沌とした状況になっています。

「剖検により診断された高齢発症の赤芽球性プロトポルフィリン症の 1 例」

黒坂一輝 、田中紘介 、高井咲弥 、長澤滋裕 、森田祐輔 、桒野哲史 、矢田雅佳 、成富文哉 、平木由佳 、大石善丈 、増本陽秀 、本村健太　　肝臓 64(5) : 235-242, 2023-05

症例は 70 代男性．前医で日光過敏症と診断後，肝障害を伴い，抗核抗体陽性，IgG 高値と肝生検により自己免疫性肝炎と診断された．プレドニゾロン（prednisolone：PSL）療法が無効で，免疫抑制剤であるアザチオプリン（azathioprine：AZA），シクロスポリン（cyclosporine：CYA）を併用したが，効果を認めず，第 93 病日に肝不全で死亡した．病理解剖を実施し，肝組織内にプロトポルフィリン沈着を認め，赤芽球性プロトポルフィリン症（Erythropoietic protoporphyria：EPP）と診断した．生前時は自己免疫性肝炎と診断されたが，剖検により高齢発症の EPP と診断された肝不全の 1 例を経験したので報告する．

抄読会で紹介された論文

「The Current Role of Stereotactic Body Radiation Therapy (SBRT) in Hepatocellular Carcinoma (HCC)」
Kimura T, Fujiwara T, Kameoka T, Adachi Y, Kariya S
Cancers (Basel). 2022 Sep 8;14(18):4383.

まとめ　早期の限局した肝細胞癌(HCC)だけでなく、門脈や下大静脈の腫瘍塞栓においても、局所に高線量を照射できる定位体放射線療法(SBRT)の適用が大幅に増加しており、免疫チェックポイント阻害剤(ICI)と組み合わせた肝移植前およびHCCからのオリゴ転移（2-3個以内の限られた転移）の治療に拡大しています。限局性のHCCでは、SBRTの多くの有望な前向き試験の結果が報告されていますが、現時点では欧米や日本のガイドラインには局所HCCの最初の治療としては示されていません。門脈や下大静脈腫瘍塞栓の治療においては、全身療法の急速な進歩により、安全性が高く、生存率が改善された比較的良好な治療結果が報告されています。オリゴ転移の場合、SBRTとICIの併用は、HCC患者にアブスコパル効果（腫瘍壊死を起こすことで「がん抗原」が放出され免疫系に認識される効果）を誘発する可能性があり、近い将来、オリゴ転移性疾患の治療におけるSBRTの理論的根拠を提供することが期待されます。

解説　抄読会では普通研究論文を紹介してもらうことが多いのですが、今回は総説でした。飯塚病院ではSBRTに加えてより精密な照射が可能なサイバーナイフを導入しており、限局性肝細胞癌で切除やラジオ波焼灼療法が施行困難な症例などに対する根治的治療として、放射線治療科に依頼して治療を行っています。SBRTでもサイバーナイフでも今までの治療成績は良好で、局所根治性も高くラジオ波焼灼療法と比較しても遜色ない結果が得られており、学会報告を予定しています。また、現在の肝細胞癌の薬物療法が免疫チェックポイント阻害剤中心のものに変わってきたため、この総説中でも触れられているアブスコパル効果を狙った治療に関しては、われわれも強い関心を抱いています。

肝臓内科 外来担当表

受付時間（○初診・●再診）8:00～11:00

	月	火	水	木	金
本村　健太		○/●		●	
矢田　雅佳	●	○/●		●	●
田中　紘介		●	●		○/●
来野　哲史	○/●		●		●
古賀　勇太				○/●	
長澤　滋裕			○/●		
増本　陽秀	●				●