

□(株)麻生 飯塚病院 消化器内科の研究内容と実績

『飯塚病院消化器内科の研究内容と業績』を以下の8つの研究テーマに分類してご紹介します。

1. イノベーション（内視鏡機器開発）
2. EUS, EUS-FNA 臨床研究
3. 新しい内視鏡治療法の考案
4. ERCP, EST の臨床研究
5. 内視鏡的食道静脈瘤治療に関する研究
6. 経鼻内視鏡検査に関する研究
7. 小腸内視鏡検査に関する研究
8. その他

1. イノベーション（内視鏡機器開発）

A) 通常内視鏡を安価で超音波内視鏡専用機に変える 7.5MHz 先端挿入型プローブの開発



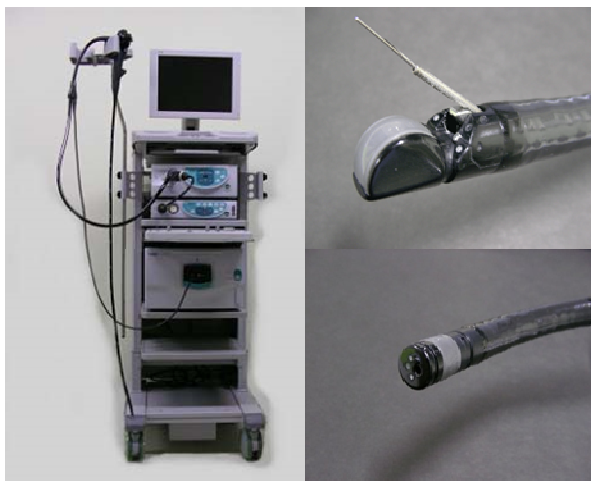
7.5MHz 先端挿入型プローブ (FUJIFILM)

【 原著 】

1) Akahoshi K, Kondoh A, Nagaie T, et al..

Preoperative staging of rectal cancer using a 7.5 MHz front-loading US probe. ,
Gastrointest Endosc, 52:529-34, 2000, (IF:4.878), 被引用数 15

B) オールインワン EUS システムの開発



SU-7000, SU-8000 オールインワン EUS システム (FUJIFILM)

【 原著 】

1) Akahoshi K, Tanaka T, Matsui N, et al.

Newly developed all in one EUS system: One cart system, forward-viewing optics
type 360° electronic radial array echoendoscope and oblique-viewing type
convex array echoendoscope. ,

Fukuoka Acta Med, 98:82-9, 2007, (IF:0),

C) ESD用 New device 把持型鉗子 (Clutch Cutter) の開発

a. Long type



Clutch Cutter (FUJIFILM)

【 著書 】

- 1) 赤星和也。：実践手技 ESD (胃) 胃前庭部前壁把持型はさみ鉗子、 食道・大腸 EMR と胃 ESD、上西 紀夫 監修, メディカルビュー社, 60-63, 2012
- 2) 赤星和也。：実践手技 ESD (胃) 胃前庭部小弯把持型はさみ鉗子、 食道・大腸 EMR と胃 ESD、上西 紀夫 監修, メディカルビュー社, 96-99, 2012
- 3) 赤星和也。：実践手技 ESD (胃) 胃前庭部後壁把持型はさみ鉗子、 食道・大腸 EMR と胃 ESD、上西 紀夫 監修, メディカルビュー社, 84-87, 2012
- 4) 赤星和也。：実践手技 ESD (胃) 胃前庭部大弯把持型はさみ鉗子、 食道・大腸 EMR と胃 ESD、上西 紀夫 監修, メディカルビュー社, 72-75, 2012
- 5) 赤星和也。：実践手技 ESD (胃) 胃体部大弯把持型はさみ鉗子、 食道・大腸 EMR と胃 ESD、上西 紀夫 監修, メディカルビュー社, 156-159, 2012
- 6) 赤星和也。：実践手技 ESD (胃) 胃体部前壁把持型はさみ鉗子、 食道・大腸 EMR と胃 ESD、上西 紀夫 監修, メディカルビュー社, 132-135, 2012
- 7) 赤星和也。：実践手技 ESD (胃) 胃体部後壁把持型はさみ鉗子、 食道・大腸 EMR と胃 ESD、上西 紀夫 監修, メディカルビュー社, 120-123, 2012
- 8) 赤星和也。：実践手技 ESD (胃) 胃体部小弯把持型はさみ鉗子、 食道・大腸 EMR と胃 ESD、上西 紀夫 監修, メディカルビュー社, 108-111, 2012
- 9) 赤星和也。：実践手技 ESD (胃) 胃噴門部把持型はさみ鉗子、 食道・大腸 EMR と胃 ESD、上西 紀夫 監修, メディカルビュー社, 144-147, 2012
- 10) 赤星和也。：Clutch Cutter (Long type & Short type)、消化器内視鏡治療における高周波発生装置の使い方と注意点、矢作直久 編, 日本メディカルセンター, 142-147, 2013

- 11) 赤星和也。：達人のコツ：各種デバイスの特徴と手技の実際—h. Clutch Cutter、大腸 ESD、山本博徳、斉藤豊 編，南江堂，94-96，2013

【 総説 】

- 1) Akahoshi K, Akahane H. A new breakthrough: Endoscopic submucosal dissection using a newly developed grasping type scissors forceps for early gastrointestinal tract neoplasms World J Gastrointest Endosc 2010; 2: 90-6.
- 2) Matsui N, Akahoshi K, Nakamura K, Ihara E, Kita H.: “Review” Endoscopic submucosal dissection for removal of superficial gastrointestinal neoplasms: A technical review, World J Gastrointest Endosc, 4:123-36, 2012, (IF:無), 被引用数不明
- 3) 赤星和也。：ディスプレイザブル高周波はさみ鉗子「Clutch Cutter」 ESD 手技の工夫。臨床消化器内科，26：348-349，2011
- 4) 赤星和也。：GSF を用いた大腸 E S D。Intestine, 15:103-5, 2011
- 5) 赤星和也。：Clutch Cutter の特徴と治療手技の実際、消化器内視鏡，24:61-9，2012
- 6) 赤星和也、本村廉明、久保川賢、宜保淳也、金山兼司、福田慎一郎、濱田匠平、岩尾梨沙、養田洋介、大塚宜寛。ハサミ型処置具のメリット・デメリットと基本テクニック消化器内視鏡，25:457-65，2013

【 原著 】

- 1) Akahoshi K, Akahane H, Murata A, Akiba H, Oya M. :Endoscopic submucosal dissection using a novel grasping type scissors forceps., Endoscopy, 39:1103-5, 2007, (IF:5.21), 被引用数 8
- 2) Akahoshi K, Honda K, Akahane H, Akiba H, Matsui N, Motomura Y, Kubokawa M, Endo S, Higuchi H, Oya M. :Endoscopic Submucosal Dissection Using a Grasping Type Scissors Forceps: a preliminary clinical study., Gastrointest Endosc, 67: 1128-33, 2008, (IF:4.878), 被引用数 10
- 3) Akahoshi K, Okamoto R, Akahane H, Motomura Y, Kubokawa M, Osoegawa T, Nakama N, Chaen T, Oya M, Nakamura K. :Endoscopic Submucosal Dissection of Early Colorectal Tumors Using a Grasping Type Scissors Forceps: A Preliminary Clinical Study. Endoscopy, 42 : 419-22, 2010; (IF:5.21), 被引用数 4
- 4) Akahoshi K, Honda K, Motomura Y, Kubokawa M, Okamoto R, Osoegawa T Nakama N, Kashiwabara Y, Higuchi N, Tanaka Y, Oya M, Nakamura K. :Endoscopic Submucosal Dissection Using a Grasping Type Scissors Forceps for Early Gastric Cancers and Adenomas., Dig Endosc, 23:24-9, 2011, (IF:1.194), 被引用数 4

- 5) Akahoshi K, Minoda Y, Komori K, Motomura Y, Kubokawa M, Otsuka Y, Hamada S, Fukuda S, Iwao R, Gibo J, Oya M, Nakamura K. Endoscopic Submucosal Dissection Using the Clutch Cutter for Early Esophageal Squamous Cell Carcinoma. *Endoscopy* 2013;45: 1035-8.
- 6) 赤星和也、本田邦臣、赤羽秀文。 :新しく開発した把持型鉗子による早期胃癌の内視鏡的粘膜下層剥離術。 ,*Gastroenterological Endoscopy*, 50: 2508-12, 2008

【 症例報告 】

- 1) Akahoshi K, Honda K, Kubokawa M, Motomura Y, Matsui N, Endo S , Higuchi N , Taki K, Oya M, Akahane H, and Akiba H. :Endoscopic resection of a large pedunculated duodenal polyp using a grasping type scissors forceps. ,*Endoscopy*. 2008 Sep;40 Suppl 2:E74-5. doi: 10.1055/s-2007-995524. Epub 2008 Mar 20. PMID:18633904 (IF:5.21), 被引用数 3
- 2) Akahoshi K, Motomura Y, Kubokawa M, Matsui N, Oda M, Okamoto R, Endo S, Higuchi N, Kashiwabara Y, Oya M, Akahane H, Akiba H. :Endoscopic submucosal dissection of rectal carcinoid tumor using a grasping type scissors forceps. ,*World J Gastroenterol* , 15: 2162-2165, 2009, (IF:2.471), 被引用数 6
- 3) Komori K, Akahoshi K, Tanaka Y, Motomura Y, Kubokawa M, Itaba S, Hisano T, Osoegawa T, Nakama N, Iwao R, Oya M, Nakamura K. Endoscopic Submucosal Dissection for Esophageal granular cell tumor using Clutch Cutter. ,*World J Gastrointest Endosc* , 4: 17-21, 2012, (IF:0), 被引用数不明
- 4) Aso A, Igarashi H, Matsui N, Ihara E, Takaoka T, Osoegawa T, Niina Y, Oono T, Akahoshi K, Nakamura K, Ito T, Takayanagi R. : Large area of walled-off pancreatic necrosis successfully treated by endoscopic necrosectomy using a grasping-type scissors forceps.*Dig Endosc*. doi: 10.1111/den.12134. [Epub ahead of print]PMID:23742185, 2013 Jun 7 (IF:1.194), 被引用数不明

2. EUS, EUS-FNA の臨床研究

【 著書 】

- 1) Akahoshi K, Harada N, Na wata H. : The Current State of Endoscopic Ultrasonography. In: Pandalai SG, editor. Recent research developments in radiology. 1-37, Trivandrum: Transworld Research Network, 2003
- 2) Akahoshi K. :Instrumentation, In: Akahoshi K and Bapaye A editors, Practical Handbook of Endoscopic Ultrasonography, 3-10, Springer Tokyo, 2012

- 3) Akahoshi K, Kubokawa M. :Ultrasound Catheter Probe, In: Akahoshi K and Bapaye A editors, Practical Handbook of Endoscopic Ultrasonography, 13-29, Springer Tokyo, 2012
- 4) Akahoshi K. :Basic Scanning Methods of Radial EUS, In: Akahoshi K and Bapaye A editors, Practical Handbook of Endoscopic Ultrasonography, 33-35, Springer Tokyo, 2012
- 5) Akahoshi K. :Radial EUS of the Esophagus and Mediastinum, In: Akahoshi K and Bapaye A editors, Practical Handbook of Endoscopic Ultrasonography, 37-48, Springer Tokyo, 2012
- 6) Akahoshi K. : Radial EUS of the Stomach, In: Akahoshi K and Bapaye A editors, Practical Handbook of Endoscopic Ultrasonography, 49-63, Springer Tokyo, 2012
- 7) Akahoshi K. : Radial EUS of the Anus and Rectum, In: Akahoshi K and Bapaye A editors, Practical Handbook of Endoscopic Ultrasonography, 65-81, Springer Tokyo, 2012
- 8) Akahoshi K. :Radial EUS of the Pancreatico-Biliary System, In: Akahoshi K and Bapaye A editors, Practical Handbook of Endoscopic Ultrasonography, 83-116, Springer Tokyo, 2012
- 9) Akahoshi K, Ooya M. : EUS-FNA for Submucosal Tumor, In: Akahoshi K and Bapaye A editors, Practical Handbook of Endoscopic Ultrasonography, 251-259, Springer Tokyo, 2012
- 10) 赤星和也。 :大腸疾患に対する超音波内視鏡検査。消化器病セミナー92 消化管超音波診断-最近の進歩: 中村哲也、寺野 彰 編、ヘルス出版, 135-49, 2003. 赤星和也。 :
- 11) 超音波内視鏡診断-胃、食道・胃・十二指腸診断、田尻久雄、小山恒男 編, 羊土社, 149-156, 2009
- 12) 赤星和也、大屋正文、古賀聡。消化管粘膜下腫瘍に対する EUS-FNA、消化器内視鏡プロフェッショナルの技、小原勝敏 監修, 日本メディカルセンター , 120-123, 2013

【 総説 】

- 1) Akahoshi K, Oya M. : “Editorial” Gastrointestinal stromal tumor of the stomach: How to manage? , World J Gastrointest Endosc, 2: 271-7, 2010, (IF: 無), 被引用数不明

- 2) 赤星和也、隅田頼信、村田篤彦、久保川賢、遠藤伸悟、松本真裕、木村光秀。:EUSによる診断と治療—現状と将来展望 (3)胃癌の EUS 診断。臨床消化器内科, 20:1507-1514, 2005
- 3) 赤星和也、本田邦臣、大屋正文、松井謙明、本村廉明、久保川賢、遠藤伸悟、樋口奈緒美、平野達雄。:内視鏡の読み方、EUS ガイド下穿刺吸引法により診断された腸管子宮内膜症の一例 臨床消化器内科, 23: 1355-9, 2008
- 4) 赤星和也、松井謙明、隅田頼信、久保川賢、本村廉明、大屋正文、的野浩士、坂本真理、宮崎充啓、前川隆一郎、神崎眞一、魚住浩。:胃粘膜下腫瘍の EUS-FNA 診断。消化器内視鏡, 21:1709-17, 2009
- 5) 赤星和也、本村廉明、久保川賢、久野晃聖、板場壮一、小副川敬、小森圭司、仲間直崇、田中義将、岩尾梨沙。:超音波内視鏡 (1) 消化管疾患に対する超音波内視鏡検査 臨床消化器内科, 26: 1279-1286 2011
- 6) 赤星和也、大屋正文、本村廉明、久保川賢、板場壮一、小副川敬、仲間直崇、小森圭司、宜保淳也、山田真梨子、蓑田洋介、徳丸佳世、坂本真理、西田康二郎、古賀充、中村和彦。:胃粘膜下腫瘍および胃粘膜下腫瘍様病変の EUS-FNA。消化器内視鏡, 23:1347-57, 2011
- 7) 赤星和也、山田徹、本村廉明、久保川賢、板場壮一、宜保淳也、小森圭司、仲間直崇、山田真梨子、蓑田洋介、徳丸佳世:EUS : バルーン圧迫法のコツ , 胃と腸, 47; 562-4, 2012
- 8) 赤星和也、大屋正文、古賀充。:GIST の診断と治療, 消化器内視鏡, 24:626-32, 2012
- 9) 赤星和也、大屋正文、古賀聡、本村廉明、久保川賢、宜保淳也、金山兼司、福田慎一郎、濱田匠平、大塚宜寛、細川泰三、友枝成、宮崎岳大、宇都宮蘭、宮垣亜紀。消化管粘膜下腫瘍に対する EUS-FNA の現況。最新医学, 68:65-72, 2013

【 原著 】

- 1) Akahoshi K, Misawa T, Fujishima H, Chijiwa Y, Maruoka A, Ohkubo A, Nawata H. :Preoperative evaluation of gastric cancer by endoscopic ultrasound. , Gut, 32:479-482, 1991, (IF:10. 111), 被引用数 90
- 2) Fujishima H, Misawa T, Chijiwa Y, Maruoka A, Akahoshi K, Nawata H. :Scirrhus carcinoma of the stomach versus hypertrophic gastritis: finding at endoscopic US. , Radiology, 181:197-200, 1991, (IF:5. 726), 被引用数 25
- 3) Akahoshi K, Misawa T, Fujishima H, Chijiwa Y, Nawata H. : Regional lymph node metastasis in gastric cancer: evaluation with endoscopic US. , Radiology, 182:559-564, 1992, (IF:5. 726), 被引用数 59

- 4) Akahoshi K, Chijiwa Y, Hamada S, Hamada S, Sasaki I, Maruoka A, Kabemura T, Nawata H. :Endoscopic ultrasonography: a promising method for assessing the prospects of endoscopic mucosal resection in early gastric cancer. , *Endoscopy*, 29:614-619, 1997, (IF:5.21), 被引用数 50
- 5) Hamada S, Akahoshi K, Chijiwa Y, Nawata H, Sasaki I. : Relationship between histological type and endosonographic detection of regional lymph node metastases in gastric cancer. , *Br. J. Radiol*, 70:697-702, 1997, (IF:1.314), 被引用数 15
- 6) Akahoshi K, Chijiwa Y, Sasaki I, Hamada S, Iwakiri Y, Nawata H, Kabemura T. :Preoperative TN staging of gastric cancer by 15-megahertz ultrasound miniprobe: A prospective study of 59 cases. , *Br. J. Radiol*, 70:703-9, 1997, (IF:1.314), 被引用数 21
- 7) Hamada S, Akahoshi K, Chijiwa Y, Sasaki I, Nawata H. : Preoperative staging of colorectal cancer by a 15 MHz ultrasound miniprobe. , *Surgery*, 123:264-9, 1998, (IF:3.103), 被引用数 25
- 8) Akahoshi K, Chijiwa Y, Nakano I, Nawata H, Ogawa Y, Tanaka M, Nagai E, Tsuneyoshi M. :Diagnosis and staging of pancreatic cancer by endoscopic ultrasonography. , *Br. J. Radiol*, 71:492-496, 1998, (IF:1.314), 被引用数 38
- 9) Akahoshi K, Chijiwa Y, Hamada S, Kabemura T, Yasuda D, Okabe H, Nawata H. :Pretreatment staging of endoscopically early gastric cancer with a 15 MHz ultrasound catheter probe. , *Gastrointest Endosc*, 48:470-6, 1998, (IF:4.878), 被引用数 76
- 10) Kubo H, Chijiwa Y, Akahoshi K, Hamada S, Matsui N, Kabemura T, Nawata H. :Preoperative staging of ampullary tumor by endoscopic ultrasonography. , *Br. J. Radiol*, 72:443-7, 1999, (IF:1.314), 被引用数 27
- 11) Harada N, Hamada S, Kubo H, Oda S, Chijiwa Y, Kabemura T, Maruoka A, Akahoshi K, Yao T, Nawata H. :Preoperative evaluation of submucosal invasive colorectal cancer using a 15-MHz ultrasound miniprobe. , *Endoscopy*, 33:237-40, 2001, (IF:5.21), 被引用数 25
- 12) Akahoshi K, Yoshinaga H, Soejima A, Nagaie T, Koyanagi N, Nakanishi K, Harada N, Nawata H. :Transit endoscopic ultrasonography of colorectal cancer using a 12-MHz ultrasound catheter probe. , *Br J Radiol*, 74:1017-22, 2001, (IF:1.314), 被引用数 8
- 13) Kubo H, Chijiwa Y, Akahoshi K, Hamada S, Harada N, Sumii T, Takashima M, Nawata H. :Intraductal papillary-mucinous tumors of the pancreas: differential diagnosis between benign and malignant tumors by endoscopic

- ultrasonography., Am J Gastroenterol, 96:1429-34, 2001, (IF:7.282), 被引用数 103
- 14) Akahoshi K, Matsumoto M, Kimura M, Murata A, Murao H, Sumida Y, Kubokawa M, Ito K, Ooya M. :Colonic Muco-Submucosal Elongated Polyp: Diagnosis with Endoscopic Ultrasound., Br J Radiol , 78:419-21, 2005, (IF:1.314), 被引用数 3
- 15) Akahoshi K, Sumida Y, Matsui N, Oya M, Akinaga R, Kubokawa M, Motomura Y, Honda K, Watanabe M, Nagaie T. :Preoperative diagnosis of Gastrointestinal Stromal Tumor by Endoscopic Ultrasound-Guided Fine Needle Aspiration. , World J Gastroenterol, 14:2077-82, 2007, (IF:2.417) 被引用数 43

【 症例報告 】

- 1) Pae Y, Misawa T, Akahoshi K, Fujishima H, Chijiwa Y, Tanaka M, Nawata H. :Endoscopic ultrasonography in staging a primary early gastric lymphoma: report of a case. , Fukuoka Acta Med. , 82:173-6, 1991, (IF:無), 被引用数不明
- 2) Akahoshi K, Chijiwa Y, Misawa T, Ayukawa K, Nakamura K, Jimi M, Akamine Y , Nawata H. :Confirmation of Dieulafoy's vascular lesion by endoscopic ultrasonography in three cases., Dig Endosc , 5: 383-390, 1993, (IF:1.194), 被引用数不明
- 3) Tanaka M, Akahoshi K, Chijiwa Y, Sasaki I, Nawata H. :Diagnostic value of endoscopic ultrasonography in unusual case of gastric cyst. , Am J Gastroenterol, 90:662-3, 1995, (IF:7.282), 被引用数 7
- 4) Iwakiri Y, Akahoshi K, Chijiwa Y, Nawata H, Sasaki I. :Endoscopic removal of lymphangioma of the colon: diagnostic value of endoscopic ultrasound probe. A case report. , Endoscopy, 29:32-3, 1997, (IF:5.21), 被引用数 5
- 5) Mizuma N, Kabemura T, Akahoshi K, Yasuda D, Okabe H, Chijiwa Y, Nawata H, Matsui N. :Endosonographic features of mucocele of the appendix: Report of a case. , Gastrointest Endosc, 46:549-52, 1997, (IF:4.878), 被引用数 6
- 6) Araki Y, Akahoshi K, Chijiwa Y. :Endosonographic evaluation of the colonic stenosis associated with chronic pancreatitis. , Clinical Radiol , 53:532-4, 1998, (IF:1.952), 被引用数 6
- 7) Ochiai T, Akahoshi K, Chijiwa Y, Hamada S, Iwakiri Y, Nawata H. :Endosonography-probe guided endoscopic resection of colonic lipoma: report of a case. , Endoscopy, 30:65-6, 1998, (IF:5.21), 被引用数 1

- 8) Kubo S, Akahoshi K, Wakiyama S, Fujimaru T, Kojima H, Nakanishi K, Harada N, Nawata H. :Endosonographic features of solitary gastric hamartomatous polyp. ,*Endoscopy*, 32:39-39, 2000, (IF:5.21), 被引用数 0
- 9) Akahoshi K, Fujimaru T, Nakanishi K, Harada N, Nawata H. :Endosonography probe-guided endoscopic resection of small flat rectal carcinoid tumor using band ligation technique., *Endoscopy*, 33:471, 2001, (IF:5.21), 被引用数 10
- 10) Yoshimoto T, Akahoshi K, Nakanishi K, Nawata H. :Endoscopic removal of apedunculated early duodenal cancer: diagnostic value of endoscopic ultrasound.,*Acta Gastroenterol Belg.*,65:52-4, 2002 , (IF:0.638), 被引用数 1
- 11) Akahoshi K, Mizukami Y, Yoshinaga M, Oya M, Nagaie T. :Ultrasound catheterprobe detection of appendiceal mucocele. ,*Endoscopy*, 34:937, 2002, (IF:5.21), 被引用数不明
- 12) Saito H, Akahoshi K, Oya M, Kubokawa M, Akiho H, Sumida Y, Fujimaru T, Higuchi N, and Matsumoto M. :EUS-guided endoscopic resection using band ligation of esophageal granular cell tumor : Report of a case. ,*Acta Gastroenterologica Belg* , 68:272-5, 2005, (IF:0.638), 被引用数 3
- 13) Matsui N, Akahoshi K, Motomura Y, Kubokawa M, Kimura M, Ohuchi J, Honda K, Murata A, Endoh S, Miyazaki M, Oya M, Nakano S, Nakamura K. :Endosonographic detection of dumbbell-shaped jejunal GIST using doubleballoon enteroscopy. ,*Endoscopy*, 2008 Sep;40 Suppl 2:E38-9. doi: 10.1055/s-2007-966828. Epub 2008 Feb 26. PMID:18300201 (IF:5.21), 被引用数不明
- 14) Honda K, Akahoshi K, Matsui N, Motomura Y, Kubokawa M, Higuchi N, Endo S, Taki K, Ooya M. :Role of EUS and EUS-guided FNA in the diagnosis of rectal implantation cyst at an anastomosis site after a previous low anterior resection for a rectal cancer without evidence of cancer recurrence, *Gastrointest Endosc* , 68 : 782-5, 2008, (IF:4.878), 被引用数 1
- 15) Murata A, Akahoshi K, Kouzaki S, Ogata D, Motomura Y, Matsui N, Kubokawa M, Honda K, Endo S, Nakamura K. :Eosinophilic gastroenteritis observed by double balloon enteroscopy and endoscopic ultrasonography in the whole gastrointestinal tract.,*Acta Gastroenterologica Belg*, 71:418-22, 2008, (IF:0.638), 被引用数 1

- 16) Higuchi N, Akahoshi K, Honda K, Matsui N, Kubokawa M, Motomura Y, Nakamura K, Takayanagi R. :Diagnosis of a Small Splenic Artery Aneurysm Mimicking a Gastric Submucosal Tumor on Endoscopic Ultrasound. ,Endoscopy , 42: E107-E108, 2010, (IF:5.21) 被引用数 1
- 17) Matsui N, Akahoshi K, Motomura Y, Kubokawa M, Endoh S, Matsuura R, Oda H, Nakashima Y, Oya M, Nakamura K. :Successful EUS-FNA of the pelvic lymph node through the sigmoid colon. ,Dig Endosc, 22: 337-40, 2010, (IF:1.194), 被引用数 1
- 18) Tanaka Y, Akahoshi K , Motomura Y, Osoegawa T, Yukaya T, Ihara E, Iwao R, Komori K, Nakama N, Itaba S, Kubokawa M, Hisano T, Nakamura K. :Pretherapeutic evaluation of buried bumper syndrome by endoscopic ultrasonography. ,Endoscopy , 44:E162, Epub, 2012, (IF:5.21), 被引用数 0
- 19) 古野徹志、赤星和也、兒嶋弘泰、藤丸竜哉、近藤 淳、近藤信夫、副島昭、原田直彦。:細径超音波プローブガイド下に内視鏡的切除された大腸脂肪腫の一例。 ,Endoscopic Forum, 16 : 40-44, 2000
- 20) 副島 昭、赤星和也、古野徹志、兒嶋弘泰、藤丸竜哉、近藤 淳、近藤信夫、原田直彦、名和田 新 :超音波内視鏡検査が有用であったポリペクトミー起因性大腸壁内血腫の一例。 ,Endoscopic Forum, 17:162-5, 2001 :
- 21) 板場壯一、赤星和也、本村廉明、岩尾梨沙、田中義将、小森圭司、小副川敬、久保川賢、久野晃聖、的野浩士、大屋正文、中村和彦。:超音波内視鏡下穿刺術 (EUS-FNA) が診断に有用であった直腸 implantation cyst の一例。 ,日本消化器病学会雑誌, 108: 2030-5, 2011

3. 新しい内視鏡治療法の考案、臨床研究

【 原著 】

- 1) Akahoshi K, Chijiwa Y, Tanaka M, Harada N, Nawata H. :Endosonography probe-guided endoscopic mucosal resection of gastric neoplasms. ,Gastrointest Endosc, 42:248-252, 1995, (IF:4.878), 被引用数 24
- 2) Akahoshi K, Kojima Y, Fujimaru T, Kondo A, Kubo S, Furuno T, Nakanishi K, Harada N, Nawata H. :Grasping forceps assisted endoscopic resection of large pedunculated GI polypoid lesions. ,Gastrointest Endosc, 50:95-8, 1999, (IF:4.878), 被引用数 15
- 3) Akahoshi K, Yoshinaga S, Fujimaru T, Harada N, Nawata H. :Hypertonic saline-epinephrine injection plus endoscopic band ligation therapy for gastric Dieulafoy' s lesion. ,J Gastroenterol , 38:911-2, 2003, (IF:4.16), 被引用数 4

- 4) Akahoshi K, Yoshinaga S, Fujimaru T, Kondoh A, Higuchi N, Furuno T, Oya M. :Endoscopic resection with hypertonic saline-solution-epinephrine injection plus band ligation for large pedunculated or semipedunculated gastric polyp ,Gastrointest Endosc, 63:312-6, 2006, (IF:4.878),被引用数 12
- 5) Higuchi N, Akahoshi K, Sumida Y, Kubokawa M, Motomura Y, Kimura M, Matsumoto M, Nakamura K, Nawata H. :Endoscopic Band Ligation Therapy for Upper Gastrointestinal Bleeding Related to Mallory-Weiss Syndrome, Surg Endosc, 20:1431-4, 2006, (IF:4.013),被引用数 9

【 症例報告 】

- 1) Akahoshi K, Kubokawa M, Fujimaru T, Matsumoto M, Kimura M, Akiho H, Sumida Y, Oya M. :Endoscopic resection of a large pedunculated colonic polyp using an insulated-tip diathermic knife. , Endoscopy, 37:405-6, 2005, (IF:5.21), 被引用数 2

4. ERCP, EST の臨床研究

【 原著 】

- 1) Akiho H, Sumida Y, Akahoshi K, Murata A, Ouchi J, Motomura Y, Toyomasu T, Kimura M, Kubokawa M, Matsumoto M, Endo S, Nakamura K. :Advantage of endocut mode on endoscopic sphincterotomy for choledocholithiasis. ,World J Gastroenterol , 12:2086-8, 2006, (IF:2.417),被引用数 3
- 2) Murata A, Motomura Y, Akahoshi K, Ouchi J, Matsui N, Sumida Y, Akiho H, Nakamura K, Takayanagi R. :Therapeutic ERCP for choledocholithiasis in patients 80 years of age and older ,J Clin Gastroenterol, 43 : 289-290, 2009, (IF:3.159), 被引用数 2
- 3) Osoegawa T, Motomura Y, Akahoshi K, Higuchi N, Tanaka Y, Hisano T, Itaba S, Gibo J, Yamada M, Kubokawa M, Sumida Y, Akiho H, Ihara E, Nakamura K. :Improved techniques for double-balloon-enteroscopy-assisted endoscopic retrograde cholangiopancreatography. ,World J Gastroenterol , 18:6843-9, 2012, (IF:2.417),被引用数 0
- 4) 篠崎博嗣、赤星和也、田口文男、井上義通、丸岡彰、山永義之、安部マサ子、岡嶋泰一郎、天ヶ瀬洋正、水野修一。:内視鏡的逆行性膵胆管造影後の血中膵酵素変動に対する Urinastatin (Miraclid) 投与の影響,臨床と研究, :64:2971-73, 1987

【 症例報告 】

- 1) 秋穂裕唯、隅田頼信、赤星和也、木村光秀、松本真裕、久保川 賢、藤丸竜哉、近藤信夫、上田哲弘。:PTCDtube から挿入したガイドワイヤー補助下に EST を行いステントを留置し得た胆管癌の一例, 臨床と研究, 81:845-848, 2004

5. 内視鏡的食道静脈瘤治療に関する研究

【 原著 】

- 1) 久保川 賢、赤星和也、柏原由美、遠藤伸悟、仲間直崇、本村廉明、樋口奈緒美、中村和彦。:異所性静脈瘤の臨床像の検討, 日本門脈圧亢進症学会雑誌, 169-175, 2009

【 症例報告 】

- 1) 久保川 賢、赤星和也、柏原由美、仲間直崇、小森圭司、岩尾理沙、本村廉明、中村和彦。:出血を繰り返した肝管空腸吻合部静脈瘤の 2 例。 , 消化器内視鏡, 22:1863-8, 2010

6. 経鼻内視鏡検査に関する研究

【 原著 】

- 1) Murata A, Akahoshi K, Sumida Y, Yamamoto H, Nakamura K, Nawata H. :Prospective randomized trial of transnasal versus peroral endoscopy using an ultrathin videoendoscope in unsedated patients. , J Gastroenterol Hepatol, 22:482-5, 2007, (IF:2.865), 被引用数 31
- 2) Murata A, Akahoshi K, Motomura Y, Matsui N, Kubokawa M, Kimura M, Ouchi J, Honda K, Endo S, Nakamura K, Takayanagi R. :Prospective comparative study on the acceptability of unsedated transnasal endoscopy in younger versus older patients. , J Clin Gastroenterol, 42: 965-8, 2008, (IF:3.159), 被引用数 3

7. 小腸内視鏡検査、カプセル内視鏡検査に関する研究

【 原著 】

- 1) Akahoshi K, Kubokawa M, Matsumoto M, Endo S, Motomura Y, Ouchi J, Kimura M, Murata A, Murayama M. :Double-balloon endoscopy in the diagnosis and management of GI tract diseases: methodology, indications, safety, and clinical impact. , World J Gastroenterol, 47:7654-9, 2006, (IF:2.417), 被引用数 34

- 2) Okamoto R, Motomura Y, Akahoshi K, Kashiwabara Y, Endo S, Higuchi N, Oda M, Kubokawa M, Matsui N, Nakamura K, Takayanagi R. :Is Double-balloon colonoscopy a better aid to unskilled colonoscopists than conventional colonoscopy? ,Fukuoka Acta Med, 102:333-40, 2011, (IF:0)
- 3) Itaba S, Nakamura K, Aso A, Tokunaga S, Akiho H, Ihara E, Iboshi Y, Iwasa T, Akahoshi K, Ito T, Takayanagi R. Prospective, randomized, double-blind, placebo-controlled trial of ulinastatin for prevention of hyperenzymemia after double balloon endoscopy via the antegrade approach. Dig Endosc. 2012 Dec 20. doi: 10.1111/den.12014. [Epub ahead of print] PMID:23368820 (IF:1.194), 被引用数 0

【 症例報告 】

- 1) Kubokawa M, Akahoshi K, Matsuzaka H, Sumida Y, Fujimaru T, Morita M, Oya M, Harada N, Nawata H. :Gastrointestinal stromal tumor of the jejunum. ,Gastrointest Endosc , 60:600-1, 2004, (IF:4.878), 被引用数 0
- 2) Akahoshi K, Endo S, Kubokawa M, Murata A, Kimura M, Matsumoto M, Watanabe M, Oya M. :Primary jejunal cancer. ,Gastrointest Endosc, 62:780, 2005, (IF:4.878), 被引用数 3
- 3) Tanaka Y, Motomura Y, Akahoshi K, Nakama N, Osoegawa T, Kubokawa M, Nishida K, Yukaya T, Oya M. :Capsule endoscopic detection of bleeding Meckel' s diverticulum with capsule retention in the diverticulum. ,Endoscopy, 42: E199-200, 2010, (IF: 5.21), 被引用数 0
- 4) 遠藤伸悟、赤星和也、松井謙明、久保川 賢、本村廉明、樋口奈緒美、織田真奈美、柏原由美、岡本梨沙、大屋正文。:緊急カプセル内視鏡検査にて出血源を同定し得た小腸血管性病変の 2 例。 ,消化器医学 , 7:12-19, 2009

8. その他

【 著書 】

- 1) 赤星和也、三澤正。:Dieulafoy 潰瘍。 消化器診療プラクテス (7) 吐血と下血 : 寺野彰編、文光堂, 59-60, 1994
- 2) 田辺 聡、田尻久雄、赤星和也。:内視鏡止血、消化器内視鏡ガイドライン、日本消化器内視鏡学会卒後教育委員会編集, 医学書院, 188-205, 2006:
- 3) 赤星和也、村田篤彦、松井謙明。:胃ポリープ、胃の臨床: 田尻久雄、斉藤大三、北野正剛 編, 日本メディカルセンター, 214-218, 2007
- 4) 赤星和也、本村廉明、遠藤伸悟。:胃粘膜下腫瘍、胃の臨床: 田尻久雄、斉藤大三、北野正剛 編, 日本メディカルセンター, 219-222, 2007

- 5) 赤星和也、本田邦臣、村田篤彦。:GIST、胃の臨床: 田尻久雄、斉藤大三、北野正剛 編, 日本メディカルセンター, 223-230, 2007
- 6) 赤星和也、久保川賢、木村裕樹。:その他胃疾患、胃の臨床: 田尻久雄、斉藤大三、北野正剛 編, 日本メディカルセンター, 231-234, 2007
- 7) 赤星和也。:十二指腸-鑑別診断-呈示例①、食道・胃・十二指腸診断、田尻久雄、小山恒男 編, 羊土社, 334-337, 2009
- 8) 赤星和也。:十二指腸-鑑別診断-呈示例②、食道・胃・十二指腸診断、田尻久雄、小山恒男 編, 羊土社, 338-341, 2009
- 9) 赤星和也、大屋正文、本村廉明。:十二指腸リンパ管腫、画像強調観察による内視鏡診断アトラス : 田尻久雄、田中信治、加藤元嗣、斉藤豊 編, 日本メディカルセンター東京, 293-294, 2010
- 10) 赤星和也、大屋正文、本村廉明。:十二指腸異所性胃粘膜、画像強調観察による内視鏡診断アトラス : 田尻久雄、田中信治、加藤元嗣、斉藤豊 編, 日本メディカルセンター東京, 287-288, 2010
- 11) 赤星和也、大屋正文、本村廉明。:十二指腸 Brunner 腺過形成、画像強調観察による内視鏡診断アトラス : 田尻久雄、田中信治、加藤元嗣、斉藤豊 編, 日本メディカルセンター東京, 285-286, 2010

【 総説 】

- 1) 赤星和也、久保川賢、松本真裕、木村光秀、村田篤彦、遠藤伸悟、隅田頼信、伊藤健一、村尾寛之。:緊急内視鏡検査を必要とする上部消化管疾患 (3)胃・十二指腸潰瘍、AGML, Mallory-Weiss 症候群。臨床消化器内科, 20:539-45, 2005
- 2) 遠藤伸悟、赤星和也。:異物誤飲-総合病院ERの場合-, ER magazine , 4:223-227, 2007
- 3) 赤星和也、松井謙明、大屋正文、遠藤伸悟、樋口奈緒美、本村廉明、久保川賢、本田邦臣、斎藤哲浩。:内視鏡の読み方、早期胃粘液癌 臨床消化器内科, 23:911-915, 2008
- 4) 古賀睦人、本村廉明、赤星和也、遠藤伸悟、樋口奈緒美、本田邦臣、久保川賢、松井謙明、平橋美奈子、大屋正文、星井嘉信。:内視鏡の読み方、OIIc 型早期胃癌類似所見を呈した胃限局性原発性アミロイドーシス 臨床消化器内科, 23: 1485-90, 2008
- 5) 本村廉明、赤星和也、久保川賢、樋口奈緒美、茶園智人、山田徹、柏原由美、小副川敬、岡本梨沙、仲間直崇、田中義将、中村和彦。急性出血性直腸潰瘍の診断と治療:新しい治療概念 Nutritional Support を中心に。消化器科, 49: 246-50, 2009
- 6) 本村廉明、赤星和也、樋口奈緒美、久保川賢。:内視鏡挿入時の穿孔と対策(1) 上部消化管 臨床消化器内科, 25: 153-9, 2010

- 7) 本村廉明、赤星和也、久保川賢。：十二指腸：病変に気がついた時のポイント—鑑別診断をどう行うか、消化器の臨床, 15:543-547, 2012

【 原著 】

- 1) Ikeda Y, Koyanagi N, Mori M, Akahoshi K, Ueyama T, Sugimachi K. :Transanal endoscopic microsurgery for T1 rectal cancer in patients with synchronous colorectal cancer., Surg Endosc ,13:710-2, 1999, (IF:4.013), 被引用数 9
Tsugawa K, Koyanagi N, Hashizume M, Tomikawa M, Akahoshi K, Ayukawa K, Wada H, Tanoue K, Sugimachi K. :The therapeutic strategies in performing emergency surgery for gastroduodenal ulcer perforation in 130 patients over 70 years of age., Hepatogastroenterology, 48:156-62, 2001, (IF:0.658), 被引用数 25
- 2) Tsugawa K, Koyanagi N, Hashizume M, Tomikawa M, Ayukawa K, Akahoshi K, Sugimachi K. :A comparison of an open and laparoscopic appendectomy for patients with liver cirrhosis., Surgical Laparoscopy Endoscopy & Percutaneous, 11:189-94, 2001, (IF:1.227), 被引用数 8
- 3) Tsugawa K, Koyanagi N, Hashizume M, Akahoshi K, Wada H, Ayukawa K, Tomikawa M, Sugimachi K. :Therapeutic strategy of emergency surgery for colon cancer in 71 patients over 70 years of age in Japan., Hepatogastroenterology, 49:393-8, 2002 , (IF:0.658), 被引用数 8
- 4) Tsugawa K, Koyanagi N, Hashizume M, Wada H, Ayukawa K, Akahoshi K, Tomikawa M, Sugimachi K. :Results of endotoxin absorption after a subtotal resection of the small intestine and a right hemicolectomy for severe superior mesenteric ischemia., Hepatogastroenterology. , 49:1303-6, 2002, (IF:0.658), 被引用数 3
- 5) Motomura Y, Akahoshi K, Matsui N, Kubokawa M, Higuchi N, Oda M, Endo S, Kashiwabara Y, Okamoto R, Nakamura K. :Clinical and endoscopic characteristics of acute hemorrhagic rectal ulcer, and endoscopic hemostatic treatment: A retrospective study of 95 cases., Colorectal Diseases, 12(10 Online):e320-5. 2010 , (IF:2.927), 被引用数 1
- 6) Nakamura K, Akiho H, Ochiai T, Motomura Y, Higuchi N, Okamoto R, Matsui N, Yasuda D, Akahoshi K, Kabemura T, Ihara E, Harada N, Ito T, Takayanagi R. :Randomized controlled trial: roxatidine vs omeprazole for non-erosive reflux esophagitis., Hepatogastroenterology, 57 :497-500, , 2010, (IF:0.658), 被引用数 0

- 7) Ogino H, Nakamura K, Iwasa T, Ihara E, Akiho H, Motomura Y, Akahoshi K, Igarashi H, Kato M, Kotoh K, Ito T, Takayanagi R. :Regulatory T cells expanded by rapamycin in vitro suppress colitis in an experimental mouse model. J Gastroenterol., 22:366-76, 2012, (IF:4.16), 被引用数 1
- 8) Higuchi N, Nakamura K, Ihara E, Akahoshi K, Akiho H, Sumida Y, Motomura Y, Kubokawa M, Ito T and Takayanagi R. :Preserved Gastric Motility in Patients with Early Gastric Cancer after Endoscopic Submucosal Dissection., J Gastroenterol Hepatol, 28:494-8, 2013, (IF:2.865), 被引用数 0
- 9) Nakamura K, Akahoshi K, Ochiai T, Komori K, Haraguchi K, Tanaka M, Nakamura N, Tanaka Y, Kakigao K, Ogino H, Ihara E, Akiho H, Motomura Y, Kabemura T, Harada N, Chijiwa Y, Ito T, Takayanagi R. :Characteristics of hemorrhagic peptic ulcers in patients receiving antithrombotic/nonsteroidal antiinflammatory drug therapy., Gut Liver. , 6:423-6, 2012 (IF:0.829), 被引用数 0
- 10) 久保茂、赤星和也、近藤淳、藤丸竜哉、児嶋弘泰、古野徹志、近藤信夫、原田直彦。：内視鏡的止血術を要した出血性胃潰瘍 103 例の臨床的検討, 臨床と研究, 76:1142-8. 1999
- 11) 吉永繁高、赤星和也、藤丸竜哉、隅田頼信、松坂浩史、久保川賢、水上行房、副島昭、秋穂裕唯、近藤淳、近藤信夫、原田直彦、名和田新。：経皮内視鏡的胃瘻造設術 (PEG) の術中及び術後早期合併症の検討, 臨床と研究, 80:479-82, 2003
- 12) 村田篤彦、赤星和也、本村廉明、久保川賢、松本真裕、木村光秀、遠藤伸悟、村山通秋、大内二郎、中村和彦:開口障害患者の胃瘻カテーテル交換時における経鼻内視鏡の有用性。 ,臨床と研究, 83:427-9, 2006
- 13) 本村廉明、赤星和也、八尋美穂子、久保川賢、遠藤伸悟、樋口奈緒美、柏原由美、岡本梨沙、織田麻奈美、石原雄一郎、宮崎桂介、松井謙明。：急性出血性直腸潰瘍患者に対する Nutritional Support -潰瘍治癒に及ぼす亜鉛補充の効果 - , Digestion & Absorption , 31:13-7, 2008
- 14) 調 憲、安部智之、梶山潔、赤星和也。：化学療法による胆嚢癌の成績向上の試み : A Pilot Study., 胆道, 22:41-6, 2008

【 症例報告 】

- 1) Mizukami Y, Akahoshi K, Kondoh N, Harada N, Nawata H. :Endoscopic band ligation for rectal Dieulafoy' s lesion:Serial endoscopic images., Endoscopy, 34:1032, 2002, (IF:5.21), 被引用数不明
- 2) Fujimaru T, Akahoshi K, Matsuzaka H, Sumita Y, Kubokawa M. : Bleeding rectal Dieulafoy' s lesion. , Gastrointest Endosc. , 57:922, 2003 , (IF:4.878), 被引用数 0

用数 3

- 3) Oya M, Akahoshi K, Toyomasu T.: Adenocarcinoma arising in an intramural diverticulum presenting as a long-standing submucosal tumor., *Gastric Cancer.*, 15:216-20, 2012, (IF: 2.421), 被引用数 0
- 4) 兒嶋弘泰、赤星和也、藤丸竜哉、近藤淳、古野徹志、近藤信夫、久保茂、原田直彦.: 内視鏡下クリップ止血術にて止血し得た十二指腸憩室出血一例., *Gastroenterological Endoscopy*, 41:2398-2402, 1999 隅田頼信、赤星和也、松坂浩史、久保川賢、秋穂裕唯、藤丸竜哉、村上純滋、長家 尚、中西和夫、原田直彦、名和田新 :
- 5) 下血を契機に、小腸 X 線検査で発見された空腸 uncommitted type gastrointestinal stromal tumor の 1 例., *日本消化器病学会雑誌*, 102:564-70, 2005
- 6) 村田篤彦、赤星和也、神代由美子、八尾隆史、木村光秀、松井謙明、本村廉明、久保川 賢、大内二郎、本田邦臣、遠藤伸悟、渡邊雅之、大屋正文、中村和彦、西原秀一郎.: Barrett 食道に発生した非小細胞型 vimentin 陽性未分化細胞癌の一例., *胃と腸*, 42:1543-9, 2007
- 7) 藤原和哉、調 憲、脇山茂樹、大屋正文、江口孝志、赤星和也、斉藤哲浩.: 膈体部の spindle cell carcinoma の一切除例., *日本消化器病学会雑誌*, 104:1766-1771, 2007
- 8) 村田篤彦、赤星和也、中村和彦.: 出血を繰り返す十二指腸潰瘍を契機に診断された後天性血友病 A の一例., *Gastroenterological Endoscopy*, 50:217-22, 2008
- 9) 梶山潔、甲斐正徳、古賀聡、皆川亮介、吉田倫太郎、中ノ子智徳、平山佳愛、影山優美子、赤峰翔、廣瀬皓介、久保川賢、本村廉明、赤星和也、福屋龍郎、黒岩俊郎、大屋正文。十二指腸カルチノイドの 2 例。 *臨床と研究*, 90:119-124, 2013